
СРАВНИТЕЛЬНАЯ МОРФОЛОГИЧЕСКАЯ ХАРАКТЕРИСТИКА КОСТИ ПОЛОВОГО ЧЛЕНА НЕКОТОРЫХ ПРЕДСТАВИТЕЛЕЙ ОТРЯДА ГРЫЗУНЫ (RODENTIA)

О.М. Мухотрофимова

Московская государственная академия ветеринарной медицины
и биотехнологии им. К.И. Скрябина
ул. Академика Скрябина, 23, Москва, Россия, 109472

Представлены результаты исследования, посвященного вскрытию общих и видовых особенностей морфологической организации *os penis* у морской свинки, серой крысы и золотистого хомяка, относящихся к отряду Грызуны. У серой крысы (*Rattus norvegicus*) и золотистого хомяка (*Mesocricetus auratus*), относящихся к одному подотряду Мышеобразные (*Muomorpha*) и к одному надсемейству Мышиные (*Muroidea*), наблюдается сегментирование *os penis*, в то время как у морской свинки (*Cavia aperea porcellus*), подотряд Дикообразные (*Huystriomorpha*), половая кость целостная.

Ключевые слова: кость полового члена, серая крыса (*Rattus norvegicus*), морская свинка (*Cavia aperea porcellus*), золотистый хомяк (*Mesocricetus auratus*).

Введение. Кость полового члена (*os penis*, или *baculum*) — гетеротопная кость, присутствующая у всех насекомоядных, хищных, рукокрылых, грызунов, ластоногих и большинства приматов [4; 6], встречается и у птиц, например у страусов [1]. Она представляет собой окостеневшую дистальную часть пещеристого тела полового члена; расположена над мочеполовым каналом, вследствие чего часто имеет специальный желобок. Функция данного костного образования до конца не ясна, однако большинство исследователей склоняются к его опорному назначению, способствующему проникновению пениса во влагалище; была отмечена зависимость величины бакулума у хищных и ластоногих и длительности копуляции. Однако нет достоверной информации о том, каким образом особенности макроморфологии бакулума влияют на процесс спаривания. Общепринято, что кость полового члена является гомологом *os clitoridis*, или *baubellum*, самок. Бакулум чрезвычайно разнообразен по форме и строению у разных видов животных, что широко используют в систематике [2]. На основании рентгеноанатомических данных показано, что сроки минерализации этой кости используют для определения возраста животных [5]. *Os penis* продолжают активно изучать в связи с различными аспектами, например, в сельском хозяйстве его морфологические параметры связывают с воспроизводительными способностями самцов [2; 7]. Зоологами широко и полно изучены бакулумы многих видов животных, включая представителей отрядов хищных [2], насекомоядных, грызунов [3] и т.д. Вместе с тем в литературе недостаточно освещены вопросы видоспецифического строения *os penis* у отдельных представителей отряда *Rodentia*. В настоящем сообщении представлены результаты исследования, посвященного вскрытию общих и видовых особенностей морфологической организации *os penis* у морской свинки, серой крысы и золотистого хомяка, относящихся к отряду Грызуны.

Материалы и методы. Материалом для исследования послужили кости полового члена половозрелых самцов серой крысы (*Rattus norvegicus*), золотистого хомяка (*Mesocricetus auratus*) и морской свинки (*Cavia aperea porcellus*) (табл. 1).

Таблица 1

Исследованные животные

Вид	<i>n</i>	Возраст, мес	Масса тела, г	Длина тела, см
Морская свинка	18	20 ± 6	902 ± 144	28,1 ± 2,1
Серая крыса	25	12 ± 3	316 ± 41	22,3 ± 1,6
Золотистый хомяк	15	12 ± 3	84 ± 22	12,6 ± 1,9

В работе использовали методы классического препарирования, мацерации с использованием 6—7%-го раствора едкого натра и красителя «Ализарин» для выделения *baculum* по методике Аксеновой (1980), макроскопической морфометрии с последующим описанием и зарисовкой.

Учитывались следующие параметры: длина — расстояние от крайней точки проксимального конца до крайней точки дистального конца без учета кривизны ствола; длина основной части и дополнительных отростков. Кроме того, определяли длину тела, длину отделенного полового члена и его головки.

Результаты исследований. В результате исследования установлено, что анатомическое устройство *os penis* у данных животных подчинено общим закономерностям строения этого органа у представителей отряда грызунов. Наряду с этим выявлены и видоспецифические особенности.

Os penis состоит из ствола — вытянутой в длину основной части, основания — проксимального конца косточки, являющегося местом прикрепления пещеристых тел; и головки, или дистального конца. Уретральный желобок выражен слабо. Для представителей надсемейства мышиных характерны дополнительные отростки.

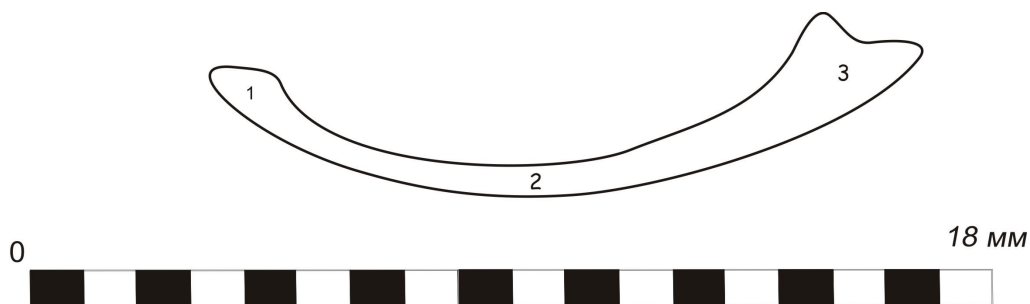
У морской свинки длина *os penis* (*baculum*) составляет $15,0 \pm 0,2$ мм (табл. 2) без учета кривизны ствола, концы ее несколько загнуты дорсально, в основании кость несколько утолщена, на остальном протяжении ствола и головки уплощена. На головке обнаружены три небольших бугорка: боковые в виде лопастей и средний, вытянутый дистально (рис. 1, 2).

Таблица 2

Линейные показатели полового члена

Вид	Длина тела, мм	Длина <i>os penis</i> , мм	Длина полового члена, мм	Длина <i>glans penis</i> , мм
Морская свинка	281 ± 21	15,0 ± 0,2	55,4 ± 0,2	16,8 ± 0,1
Серая крыса	223 ± 16	9,3 ± 0,5	36,5 ± 0,3	9,8 ± 0,1
Золотистый хомяк	126 ± 19	4,7 ± 0,5	16,5 ± 0,1	5,2 ± 0,1

Примечание. Различия между сравниваемыми величинами достоверны ($P \leq 0,05$).

Рис. 1. *Os penis* морской свинки

1 — основание, 2 — ствол, 3 — головка



Рис. 2. Головка os penis морской свинки

У крысы os penis уступает по длине ($9,3 \pm 0,5$ мм) таковой у морской свинки и состоит из основной части, или ствола ($5,5 \pm 0,1$ мм), и дистального отростка ($3,25 \pm 0,15$ мм), соединенных между собой хрящевой тканью (рис. 3). Концы кости в области контакта имеют скошенные поверхности. В основании кость грушевидной формы, ее дистальный отросток уплощен с боков, а его толщина почти в 2 раза превосходит ширину.




Рис. 3. Os penis серой крысы

У хомяка кость наиболее дифференцирована на анатомические составляющие и представлена четырьмя соединенными друг с другом отделами: проксимальным (ствол) ($2,6 \pm 0,2$ мм), дистальными правым и левым ($2,3 \pm 0,1$ мм) и средним ($1,6 \pm 0,2$ мм). Причем правые и левые отростки дистального отдела изогнуты по отношению друг другу и консолидированы хрящевой тканью. Ствол так же, как

и у крысы, грушевидный по форме, расширяющийся дистально. Боковые отростки превосходят по ширине средний в 1,5 раза. Общая длина кости $4,7 \pm 0,5$ мм.

Из табл. 2 видно, что бакулюм у серой крысы и золотистого хомяка выходят за пределы головки полового члена.

Максимальный показатель отношения длины бакулюма к общей длине полового члена выявлен у золотистого хомяка (28,5%), наименьший — у серой крысы (25,5%) (табл. 3), но наибольшая относительная длина penis к длине тушки отмечается у морской свинки (5,3%), а наименьшая (3,7%) — у золотистого хомяка.

Таблица 3

Относительные линейные показатели полового члена

Показатели	Морская свинка	Серая крыса	Золотистый хомяк
Длина пениса к телу, %	19,7	16,4	13,1
Длина головки к пенису, %	30,3	26,8	31,5
Длина головки к телу, %	5,98	4,4	4,1
Длина бакулюма к члену, %	27,1	25,5	28,5
Длина бакулюма к телу, %	5,3	4,2	3,7

Заключение. Таким образом, на основании проведенных сравнительно-анатомических исследований установлены как общие закономерности морфологической организации os penis у изученных животных, так и ее видовые признаки. Они выражаются, прежде всего, в структурном оформлении и соотносительных морфологических показателях бакулюма. Так, у серой крысы (*Rattus norvegicus*) и золотистого хомяка (*Mesocricetus auratus*), относящихся к одному подотряду Мышеобразные (*Muomorpha*) и к одному надсемейству Мышиные (*Muroidea*), наблюдается сегментирование os penis, в то время как у морской свинки (*Cavia aperea porcellus*), подотряд Дикообразные (*Hustringomorpha*), половая кость целостная. Полученные результаты подтверждают корректность отнесения золотистого хомяка и серой крысы к одному надсемейству и подотряду. Результаты исследования могут быть использованы в сравнительной морфологии, в систематике, при экспериментальном моделировании на органах воспроизводства у млекопитающих.

ЛИТЕРАТУРА

- [1] *Акаевский А.И.* Анатомия домашних животных. — М: Колос, 1975.
- [2] *Барышников Г.Ф., Абрамов А.В.* Строение бакулюма (os penis) у куницыевых, Mustelidae (Mammalia, Carnivora) // Зоологический журнал. — 1997. — Т. 76. — № 12. — С. 1399—1410.
- [3] *Зоренко Т.А.* Морфология гениталий и половое поведение общественных полевок под рода *Sumeriomys* (Rodentia, Arvicolinae) // Зоологический журнал. — 2000. — Т. 79. — № 8. — С. 990—999.
- [4] *Ромер А., Парсонс Т.* Анатомия позвоночных. — М.: Мир, 1992.
- [5] *Тарасов С.А.* Морфологические особенности бакулюма как критерий возраста плотоядных (рентгеноанатомические исследования у норок, песцов и собак) // Сб. науч. тр. Санкт-Петербург. вет. ин-та. — 1991 (1992). — Вып. 116. — С. 92—96.
- [6] *Шмальгаузен И.И.* Основы сравнительной анатомии позвоночных животных. — М.-Л.: Гос. изд-во биол. и мед. лит., 1935.

- [7] Шумилина Н.Н., Майорова Т.В. Влияние морфометрических показателей бакулюма на воспроизводительные качества норок // Современные проблемы зоотехнии и агро-бизнеса. — 2005. — С. 35—37.

THE COMPARATIVE MORPHOLOGICAL CHARACTERISTIC OF A PENILE BONE OF SOME REPRESENTATIVES OF GROUP RODENTS (RODENTIA)

O.M. Mukhotrophimova

Moscow state academy of veterinary medicine
and biotechnology K.I. Scryabin
Akad. Scryabin str., 23, Moscow, Russia, 109472

In this study macroanatomical structures of os penis were examined on adult male guinea pigs, Norway rat and golden hamster. At a guinea pigs os penis is complete, its ends are a little bent dorsal, the head bears it three small tubercle. At a rat os penis consists of the basic part or a trunk and distal a shoot, connected among themselves by a cartilaginous tissue. At a hamster the bone is presented by four departments connected with each other connected among themselves by a cartilaginous tissue.

Key words: os penis, baculum, norway rat, guinea pig, golden hamster.