



DOI: 10.22363/2312-797X-2023-18-4-591-603


EDN: NQMYPE

УДК 616.351–006.55:617–085:636.7

Научная статья / Research article

## Оперативное лечение тубулярной аденомы прямой кишки у собаки

А.В. Назарова , Б.С. Семенов  , Т.Ш. Кузнецова 

Санкт-Петербургский государственный университет ветеринарной медицины,  
г. Санкт-Петербург, Российская Федерация  
 [bsstepana@rambler.ru](mailto:bsstepana@rambler.ru)

**Аннотация.** Отражены результаты изучения возможных оперативных приемов при лечении аденоматозных полипов у собак и их эффективность для поддержания здоровья и качества жизни животного. Исследование проведено на основе клинического случая хирургического лечения тубулярной аденомы (ТА) ампулы прямой кишки у одиннадцатилетнего кобеля ирландского сеттера, поступившего на прием по поводу гематохезии. При проведении колоноскопии было выявлено новообразование на стенке кишечника. На основании данных цитологического и гистологического исследований биопсийного материала пациенту был поставлен диагноз «тубулярная аденома прямой кишки». По результатам проведенной пациенту компьютерной томографии выявлено объемное образование в анатомическом расположении ампулы прямой кишки, его размеры 57×18,3×18,3 мм. На основании данных сегментацией тканей собаке была спланирована и выполнена полностенная резекция ампулы прямой кишки через дорсальный доступ. В ранний послеоперационный период были зарегистрированы тенезмы (с уменьшением их выраженности в течение недели после операции) и частичное недержание кала. Самым серьезным осложнением стало множественное формирование новых дефектов кишки краниальнее накладываемых анастомозов, что потребовало проведения еще трех операций. Для декомпрессии колоректального анастомоза собаке была выведена временная двустольная колостома с опорой на стержень. Проведенное исследование показало, что несмотря на относительно редкую инцидентность ТА у собак, изучение и сравнение современных методов ее диагностики, хирургического лечения и профилактики послеоперационных осложнений и рецидивов опухоли — актуальная задача как вследствие возможности малигнизации ТА, так и того, что собаки являются естественной биологической моделью для изучения этой патологии.

**Ключевые слова:** воспалительный колоректальный полип, аденоматозный полип, колоректальный рак, колостома

**Заявление о конфликте интересов.** Авторы заявляют об отсутствии конфликта интересов.

© Назарова А.В., Семенов Б.С., Кузнецова Т.Ш., 2023



This work is licensed under a Creative Commons Attribution 4.0 International License  
<https://creativecommons.org/licenses/by-nc/4.0/legalcode>


**Вклад авторов.** Все авторы сделали эквивалентный вклад в подготовку публикации.

**История статьи:** поступила в редакцию 5 сентября 2023 г., принята к публикации 12 октября 2023 г.

**Для цитирования:** Назарова А.В., Семенов Б.С., Кузнецова Т.Ш. Оперативное лечение тубулярной аденомы прямой кишки у собаки // Вестник Российского университета дружбы народов. Серия: Агрономия и животноводство. 2023. Т. 18. № 4. С. 591—603. doi: 10.22363/2312-797X-2023-18-3-591-603

## Surgical treatment of colorectal tubular adenoma in dog

Anna V. Nazarova , Boris S. Semenov  , Tatyana S. Kuznetsova 

Saint Petersburg State University of Veterinary Medicine, Saint-Petersburg, Russian Federation  
 bsstepana@rambler.ru

**Abstract.** The surgical methods for treatment of adenomatous polyps in dogs and their effectiveness for maintaining health and quality of life of the animal were studied. The study was conducted on the clinical case of colorectal tubular adenoma (TA) surgical treatment in a 11-year-old male Irish setter who was admitted for hematochezia. A colonoscopy revealed a colon wall neoplasm. Based on the data of cytological and histological examination of the biopsy material, the patient was diagnosed with «tubular adenoma of the rectum». Computed tomography revealed a mass 57×18.3×18.3 mm in the rectal ampoule. After tissue segmentation, to make a therapeutic decision about the possibility of surgical resection and access, the ampoule of the rectum was resected through dorsal access. In the early postoperative period, tenesmus (with a decrease in their severity within a week after surgery) and partial fecal incontinence were recorded. The most serious complication was the formation of several more defects of the colon wall cranially from the superimposed anastomoses, which required three more operations. To decompress the colorectal anastomosis, a temporary flank double-barrelled colostomy with a support bridge was performed. The study revealed that despite the relatively rare incidence of TA in dogs, the comparison investigation of diagnosis and surgical treatment methods and avoiding postoperative complications and tumor recurrence is a relevant task both due to the possibility of TA malignancy and due to the fact that dogs are a naturally biological model for investigating this pathology.

**Key words:** inflammatory colorectal polyps, adenomatous polyps of the colon, colorectal cancer, colostomy

**Conflicts of interest.** The authors declared no conflicts of interest.

**Article history:** Received: 5 September 2023. Accepted: 12 October 2023.

**For citation:** Nazarova AV, Semenov BS, Kuznetsova TS. Surgical treatment of colorectal tubular adenoma in dog. *RUDN Journal of Agronomy and Animal Industries*. 2023; 18(4):591—603. doi: 10.22363/2312-797X-2023-18-3-591-603

### Введение

Тубулярная аденома (ТА) — распространенный тип полипов толстой кишки. Обычно это полипоидное образование, развивающееся из железистого эпителия слизистой оболочки толстой или прямой кишки, характеризующееся тубулярным строением и признаками дисплазии клеток. Кроме человека, единственным другим видом, у которого естественным образом с определенной частотой развивается

рак кишечника, является собака домашняя [1]. В исследовании [2] из 46 полипов желудочно-кишечного тракта 43 (93,5 %) были гистопатологически диагностированы как аденомы или аденокарциномы.

Одним из признанных факторов риска развития ТА как у человека, так и у собак, является наследственная предрасположенность. Так, воспалительные коло ректальные полипы недавно были признаны породоспецифичным заболеванием для миниатюрных такс [3] и джек-рассел-терьеров [4].

Японские ученые идентифицируют полипы желудочно-кишечного тракта у собак породы джек-рассел-терьер как наследственное заболевание [5]. Они определили, что собаки этой породы, у которых был идентифицирован полипоз прямой кишки, имели гетерозиготную мутацию гена APC зародышевой линии клеток. Мутации представляют собой две полинуклеотидные замены (с.[462A>T; 463A>T]). Последняя замена является бессмысленной мутацией, приводящей к усечению белка APC, что предполагает связь данной мутации с образованием неопластических полипов и высокой вероятностью колоректального рака у собак [6].

Известно, что у человека мутации в гене APC приводят к развитию семейного аденоматозного полипоза толстой кишки. Ген APC (Adenomatous Polyposis Coli gene) является геном-супрессором опухолевого роста. Мутации распределены по всему гену APC, и большая часть из них — это мутации сдвига рамки считывания, меньший процент приходится на точковые нонсенс-мутации и делеции. Причем у разных пациентов мутации могут отличаться, но в любом случае касаются гена APC [7]. Белок APC играет ключевую роль в работе wnt-сигнального пути, способствует деградации  $\beta$ -катенина в цитоплазме клеток. Функции белка APC касаются миграции клеток, адгезии, сегрегации хромосом, сборке веретена деления, апоптозе и дифференцировке нейронов. В результате мутаций формируется укороченный или неполноценный белок APC.  $\beta$ -катенин накапливается в цитоплазме и ядре, активирует транскрипцию генов и онкогенов, контролирующих деление клеток [8].

Результаты вышеуказанных исследований демонстрируют, что, несмотря на различия между заболеваниями человека и собаки, мутации гена APC зародышевой линии клеток являются предрасполагающим фактором к неопластическим полипам желудочно-кишечного тракта как у собак, так и у людей.

Другими факторами риска считаются воспалительные заболевания толстой кишки (язвенный колит, болезнь Крона) [9], ожирение и малоподвижный образ жизни [10].

Хотя аденокарциномы кишки достаточно редки у собак, при отсутствии лечения ТА способна переродиться в тубулопапиллярную аденокарциному с развитием перитонеального карциноматоза и множественных метастатических очагов в толстой кишке, мочевом пузыре, почках, подвздошных лимфатических узлах, печени и легких [11].

Макроскопический тип ТА (на ножке или на широком основании, так называемые «сидячие» или плоские полипы) не влияет на риск малигнизации, в отличие от размера. Считается, что ТА больше 1 см более склонны к озлокачествлению и развитию рака толстой кишки [12]. Сидячие ТА прикреплены к слизистой обо-

лочке кишки по всей площади широкого основания и чаще бывают большого размера (от 5 см и более).

Дифференцировать ТА необходимо от лимфомы (включая колоректальную фолликулярную лимфому), карциномы [13, 14].

**Цель исследования** — изучить возможные оперативные приемы при лечении тубулярной аденомы у собаки и их эффективность для поддержания здоровья и качества жизни животного.

## Материалы и методы исследования

Представлен клинический случай хирургического лечения тубулярной аденомы ампулы прямой кишки у собаки породы ирландский сеттер, кобель, возраст 11 лет. У животного была замечена кровь в кале. При паразитологическом исследовании кала обнаружены патогенные простейшие (*Giardia*), назначено лечение, при повторном паразитологическом исследовании простейшие не обнаружены. Однако кровь в кале сохранялась.

Собаке выполнена колоноскопия со взятием материала на цитологическое и гистологическое исследования, которые провели в лаборатории Vet Union. Дополнительно проведена компьютерная томография с внутривенным контрастированием на компьютерном томографе Philips mx 16 (Китай). Сегментация для планирования операции выполнена в программе 3d Slicer.

Проведено оперативное удаление пораженного участка кишки через дорсальный доступ без ампутации хвоста. При оперативном вмешательстве кишка выделена до входа в таз. Ректально определена краниальная граница опухоли. Рассечены мышцы: прямокишечно-копчиковая мышца и подниматели ануса. Тупым способом разрушены связки прямой кишки с тазовым дном. Кишка мобилизована таким образом, чтобы краниальная граница опухоли находилась каудальнее входа в таз. С помощью медицинского лазера выполнена резекция прямой кишки (каудальная граница резекции примерно в 2 см от наружного анального сфинктера; лазер использовался для повышения абластичности резекции). Краниальный край резекции выполнен под визуальным контролем с границами 5 мм в пределах здоровых тканей. На кишку наложен анастомоз конец в конец. Задняя губа анастомоза: шов Ламбера + скорняжный шов. Передняя губа анастомоза: шов Шмидена + шов Ламбера. Ушиты прямокишечно-копчиковая мышца и подниматели ануса. Ушиты ткани тазового дна вокруг прямой кишки (узловатые швы). Установлены два активных дренажа.

Через два дня после операции пациент был выписан из стационара в стабильном состоянии. Со слов владельцев животное активное, гуляет хорошо, стул произвольный, оформленный, но постоянные тенезмы. Швы сухие.

На третий день после операции тенезмы менее выражены, кал оформленный, видимой крови нет, швы сухие, по дренажам отток умеренный, собака активная, гуляет с удовольствием.

На четвертый день после операции утром на прогулке хозяйка заметила кровь в кале и вокруг ануса. При клиническом исследовании животного в клинике выпол-

нены ревизия послеоперационной раны и ректальный осмотр, обнаружен дефект стенки прямой кишки краниальнее анастомоза. Было принято решение о создании нового кишечного анастомоза.

При последующих наблюдениях отмечена произвольная дефекация на прогулках, иногда недержание кала дома (во сне). Тенезмы менее выражены по сравнению с первой операцией. Швы состоятельные, сухие.

Через шесть дней после повторной операции обратились в клинику по поводу обильного кровотечения из швов справа. На момент осмотра кровотечение купировалось самостоятельно. Кал и газы отходят свободно, в прямой кишке крови нет.

Через 14 дней после повторной операции на фоне полного сращения швов и перианальных мягких тканей на всю толщину на дорсальной стороне прямой кишки краниально от предыдущего анастомоза выявлен дефект стенки кишки до 2 см длиной. Дефект полностью ушит узловыми швами (контроль прохождения иглы ректально). При проверке герметичности подтекания на момент закрытия нет (нагнетание жидкости в кишку с визуальным контролем операционной раны).

Через четыре дня после третьего ушивания кишки снова выявлен дефект стенки прямой кишки. Принято решение о закрытии дефекта с одновременным формированием двустольной колостомы. Варианты последующих операций были обсуждены с владельцами.

Во время операции также выполнена мобилизация ободочной кишки до входа в тазовую область (подготовка к последующим вмешательствам). Под ободочную кишку подведен турникет в межсосудистом пространстве. По дорсальной границе прямой мышцы живота слева выполнено отверстие (диаметром в 2 пальца) с крестообразным разрезом мышц брюшной стенки, с помощью турникета в отверстие выведен участок ободочной кишки (приводящая петля — вентрально, отводящая — дорсально). Выполнен непрерывный серозно-мышечный шов между кишкой и мышцами брюшной стенки. Под кишкой оставлена трубка (от капельной системы) для создания временной опоры кишки. Просвет кишки вскрыт, стенка кишки (с выворачиванием слизистой) подшита к коже узловыми швами (Полипропилен 4/0).

Через три дня для облегчения ухода за колостомой кожа выше нее была подшита к низлежащим мышцам боковой брюшной стенки, чтобы кожная складка не мешала клеить калоприемник, наложено несколько простых узловых швов на место крепления поддерживающей трубочки (выпала самостоятельно при обработке).

Через 17 дней после формирования колостомы были сняты швы и удалены дренажи.

## Результаты исследования и обсуждение

Согласно литературным данным 90 % ТА развиваются бессимптомно, в 10 % случаев симптомы неспецифичны: дисхезия, перемежающаяся диарея, мелена. Наиболее частый симптом — кровотечение из нижних отделов ЖКТ, которое на ранних стадиях является микроскопическим. Видимая кровь в кале обнаруживается

в случае значительных по размеру ТА, которые развивались в течение нескольких лет (причем риск злокачественности в этих случаях выше). Вследствие изменения в стенке кишки может развиваться диарея, а при ТА большого размера может наблюдаться лентообразный стул или развиваться констипация. В редких случаях развивается абдоминальная боль или выпадение прямой кишки из-за ТА [15, 16].

Основным методом диагностики ТА считается колоноскопия с забором биопсийного материала [17, 18].

*Результаты колоноскопии.* При колоноскопии у собаки была отмечена эластичность стенки прямой кишки и значительное сужение ее просвета. Слизистая оболочка красного цвета с неровной поверхностью. Сосудистый рисунок выраженный. Кишечное содержимое незначительное, жидкой консистенции, черного цвета. В связи с сужением прямой кишки более детальный осмотр затруднителен. В осмотренных отделах толстой кишки выявлено новообразование на стенке кишечника, неподвижное, рыхлой консистенции, вызывающее сужение кишки.

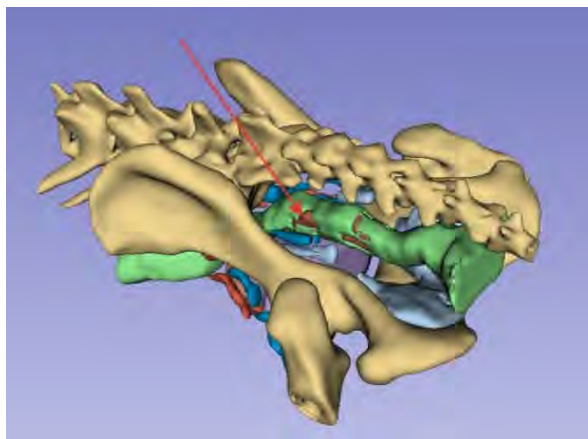
Цитологическое описание мазков-отпечатков слизистой оболочки прямой кишки (лаборатория Vet Union): в материале на фоне слизи представлено большое количество (5–7 скоплений на п. з. при ув. 100) скоплений клеток кубического эпителия кишечника. Ядра овальные и округлые среднего размера (14...18 мкм), иногда с неровным контуром мембраны, содержат зернистый и крупнозернистый хроматин, цитоплазма умеренная базофильная. Клетки воспаления не представлены. Также на фоне слизи визуализируется обильное количество полиморфных кокковидных и палочковидных бактерий (7–30 в п. з. при ув. 1000). Заключение: эпителий кишечника со слабыми признаками атипии, бактериальное обсеменение.

Гистологическое описание препарата (лаборатория Vet Union): присутствуют фрагменты эпителиального образования слизистой оболочки, построенного из множественных тубулярных эпителиальных структур со слабо развитой отечной фиброваскулярной стромой. Эпителий гиперплазирован, клетки столбчатой формы, с умеренным количеством эозинофильной цитоплазмы и апикальным овальным ядром с 1–2 небольшими нуклеолами. Митозы встречаются редко. Поддерживающая строма диффузно неравномерно инфильтрирована лимфоцитами и плазмócитами. Заключение: тубулярная аденома прямой кишки.

Однако в связи с тем, что аденомы (включая ТА) являются единственными полипами, потенциально способными к длительной малигнизации, в последнее время в медицине получили развитие методы эндоскопического увеличения и хромоэндоскопии, которые делают ненужным проведение биопсии для постановки окончательного диагноза, а кроме того, позволяют проводить раннюю диагностику ТА, что значительно улучшает прогноз пациентов.

Компьютерная томография с последующей сегментацией тканей дает возможность более точного планирования операции (по сравнению с проведением только колоноскопии). По результатам проведенной пациенту КТ выявлено объемное образование в анатомическом расположении ампулы прямой кишки, его размеры 57×18,3×18,3 мм (длина × ширина × высота). Контрастный препарат распределен гетерогенно. Края неровные. Толщина пораженного отдела кишечника до 3 мм.

Просвет кишки перекрывает на 75...95 % ее объема. Патологической коллатерали от региональных артерий не выявлено. Подкрестцовые и подвздошные лимфатические узлы без особенностей (рис. 1).



**Рис. 1.** Сегментация тканей в программе 3D Slicer для планирования операции  
Источник: сделано авторами

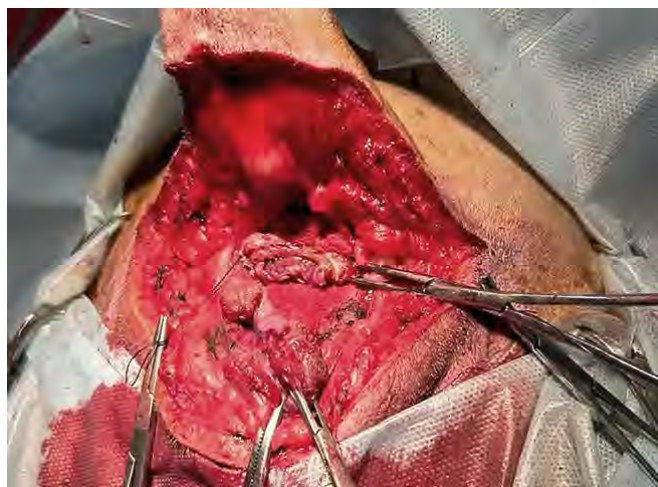**Fig. 1.** Tissues segmentation with 3d Slicer for surgery planning  
Source: made by the authors

Поскольку около 5 % ТА перерождаются в рак, рекомендуется хирургическая резекция каждого диагностированного полипа. Метод резекции зависит от макроскопического типа и количества полипов, их локализации и размера.

При небольших полипах на ножке возможна эндоскопическая полипэктомия [19]. В случае множественных, крупных ТА и/или «сидячих» ТА и ТА с признаками малигнизации рекомендуется выполнять колэктомия (резекцию толстой кишки). Объем вмешательства (гемиколэктомия или тотальная колэктомия) зависит от локализации и распространенности поражения [20].

В рассматриваемом клиническом случае была диагностирована «сидячая» форма ТА, поэтому пациенту была выполнена полностенная резекция ампулы прямой кишки. В связи с большой протяженностью опухоли был выбран дорсальный доступ к прямой кишке (ампутация хвоста для увеличения доступа рассматривалась при планировании операции, но интраоперационно не потребовалась) (рис. 2).

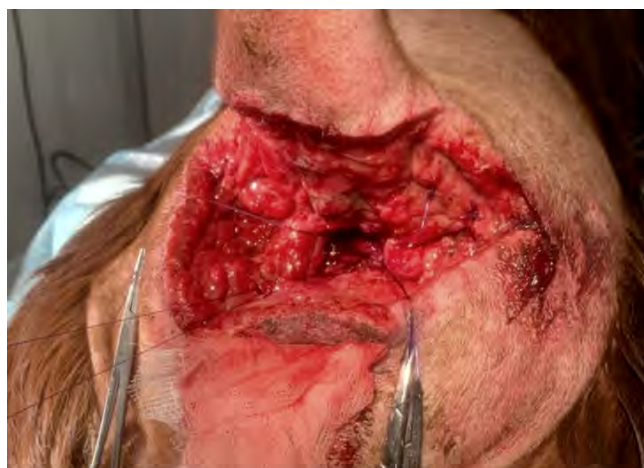По литературным данным у 78,4 % собак после резекции прямой кишки развиваются послеоперационные осложнения, наиболее распространенным из которых является недержание кала (56,8 %, у 54,8 % из них — постоянное). Другие регистрируемые осложнения включают диарею, тенезмы, образование стриктур, ректальное кровотечение, констипацию, несостоятельность анастомоза и инфекцию [21–23]. В рассматриваемом клиническом случае были зарегистрированы тенезмы (с уменьшением их выраженности в течение недели после операции) и частичное недержание кала.



**Рис. 2.** Интраоперационная фотография резецированной ампулы прямой кишки  
*Источник: сделано авторами*

**Fig. 2.** Intraoperative photo of the resected rectal ampoule  
*Source: made by the authors*

Самым серьезным осложнением стало множественное формирование новых дефектов кишки краниальнее накладываемых анастомозов (рис. 3), что привело к решению о формировании колостомы.



**Рис. 3.** Интраоперационная фотография краниальной части прямой кишки на держалках  
*Источник: сделано авторами*

**Fig. 3.** Intraoperative photo of the cranial part of rectum on holders  
*Source: made by the authors*

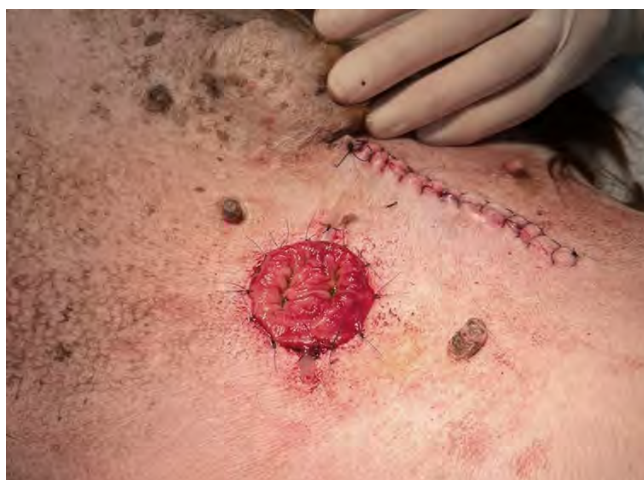Варианты формирования временной колостомы после многократного расхождения и/или для декомпрессии колоректального анастомоза описаны в литературе [24, 25]. Повторная операция на толстой кишке и устранение колостомы



в таких случаях рекомендуется не ранее 90 дней после операции. Также описаны различные варианты хирургического лечения расхождения несостоятельности колоректального анастомоза, например использование трансплантата тощей кишки на сосудистой ножке для устранения натяжения [26].

Некоторые авторы [27] при неудовлетворительных результатах первой операции предлагают формировать постоянную концевую колостому и ампутировать прямую кишку, анус и кожу перинеальной области.

В описываемом клиническом случае колостомы собаке была выведена на левом боку с опорой на стержень (рис. 4), так как согласно литературным данным [28, 29] боковой доступ имеет преимущества перед вентральным.



**Рис. 4.** Интраоперационная фотография сформированной колостомы у собаки

*Источник: сделано авторами*

**Fig. 4.** Intraoperative photo of epy formed colostomy in a dog

*Source: made by the authors*

В исследовании [30] непрерывный кисетный шов ассоциирован с более низкой частотой инфицирования участка стомы, поэтому при формировании колостомы между кишкой и мышцами брюшной стенки был наложен непрерывный серозно-мышечный шов.

Результаты контролируемого исследования [31], проведенного на 12 собаках показали, что использование поддержки при формировании петлевой колостомы снижает количество перистомальных и стомальных осложнений, а также интенсивность боли в течение первой недели после операции. Поэтому при формировании колостомы была использована трубочка от капельной системы для временной опоры кишки.

Поскольку установленная на поверхности кожи трубка через два дня выпала при обработке колостомы, в последующем мы планируем устанавливать поддерживающие трубки в подкожную клетчатку [32] для улучшения послеоперацион-

ного периода, в т.ч. для профилактики выпадения поддерживающей трубки при обработках.

Однако надо отметить, что у человека, как показали результаты контролируемого рандомизированного исследования [33], в которое был включен 151 пациент с колостомой, частота таких осложнений, как некроз стомы, отек, застойные явления, и вызванная ими повторная госпитализация были достоверно выше в группе, где использовался поддерживающий стержень для петлевой колостомы. Поэтому вопрос о целесообразности создания опоры для кишки при формировании петлевой колостомы у собак требует дальнейших исследований.

На момент написания статьи собака находится в удовлетворительном состоянии, отмечается набор веса, хороший аппетит, мочеиспускание без особенностей, дефекация через колостому, физиологические показатели и показатели клинического и биохимического анализов крови в пределах референсных значений.

После хирургического удаления рекомендуется эндоскопический контроль каждые 2–5 лет, поскольку существует вероятность того, что будут развиваться новые ТА [31].

По данным [21, 23], опухоли прямой кишки рецидивируют после хирургического удаления у 8,7...13,5 % собак. Среднее время выживаемости собак в исследовании [23] составило 1150 дней для всех собак и 726 дней для собак со злокачественными опухолями. Выявлены два наиболее распространенных образования прямой кишки — карцинома прямой кишки и карцинома прямой кишки *in situ*, и у собак с этими опухолями медиана выживаемости составила 696 и 1006 дней соответственно. В исследовании [21] средний безрецидивный период составил 36,8 месяцев (5...84 месяца).

Поскольку при колоректальных аденомах обнаружена повышенная экспрессия циклооксигеназы-2 (СОХ-2), применение селективных НПВП позволяет увеличить безрецидивный период [35–38].

## Заключение

Несмотря на то, что тубулярная аденома не часто диагностируется у собак, изучение и сравнение современных методов ее диагностики, методов хирургического лечения и профилактики послеоперационных осложнений и рецидивов опухоли является актуальной задачей, как вследствие возможности малигнизации ТА, так и того, что собаки — естественная биологическая модель для изучения этой патологии.

## Библиографический список/ References

1. Mcentee MF, Cates JM, Neilsen N. Cyclooxygenase-2 expression in spontaneous intestinal neoplasia of domestic dogs. *Veterinary pathology*. 2002;39(4):428–436. doi: 10.1354/vp.39-4-428
2. Yoshizaki K, Hirata A, Matsushita H, Sakaguchi M, Yoneji W, Owaki K, et al. Molecular epidemiological study of germline APC variant associated with hereditary gastrointestinal polyposis in dogs: current frequency in Jack Russell Terriers in Japan and breed distribution. *BMC Veterinary Research*. 2022;18(1):230. doi: 10.1186/s12917-022-03338-w

3. Igarashi H, Ohno K, Matsuki N, Fujiwara-Igarashi A, Kanemoto H, Fukushima K, et al. Analysis of fecal short chain fatty acid concentration in miniature dachshunds with inflammatory colorectal polyps. *Journal of Veterinary Medical Science*. 2017;79(10):1727–1734. doi: 10.1292/jvms.17-0165
4. Yoshizaki K, Hirata A, Matsushita H, Sakaguchi M, Yoneji W, Owaki K, Sakai H. Molecular epidemiological study of germline APC variant associated with hereditary gastrointestinal polyposis in dogs: current frequency in Jack Russell Terriers in Japan and breed distribution. *BMC Veterinary Research*. 2022;18(1):230. doi: 10.1186/s12917-022-03338-w
5. Ohmi A, Ohno K, Chambers JK, Uchida K, Nakagawa T, Tomiyasu H, Tsujimoto H. Clinical and histopathological features and prognosis of gastrointestinal adenocarcinomas in Jack Russell Terriers. *Journal of Veterinary Medical Science*. 2021;83(2):167–173. doi: 10.1292/jvms.20-0421
6. Yoneji W, Yoshizaki K, Hirata A, Yoneji K, Sakai H. Clinical and pathological diagnosis of hereditary gastrointestinal polyposis in Jack Russell Terriers. *Veterinary Sciences*. 2022;9(10):551. doi: 10.3390/vetsci9100551
7. Музаффарова Т.А., Карпукхин А.В. Особенности мутаций в гене APC // *Universum: Медицина и фармакология: электрон. научн. журн*. 2016. № 11(33). Режим доступа: <http://universum.com/ru/med/archive/item/3859> Дата обращения: 12.08.2023.  
Muzaffarova TA, Karpukhin AV. Features of mutations in APC gene. *Universum: Medicine and Pharmacology*. 2016;(11). Available from: <http://universum.com/ru/med/archive/item/3859> (In Russ.).
8. Гамисония А.М. Ген APC // *ГЕНОКАРТА Генетическая энциклопедия*. 2019. Режим доступа: <https://www.genokarta.ru/gene/APC> Дата обращения: 12.08.2023.  
Gamisonia AM. Gene APC. *GENOCARD Genetic Encyclopedia*. 2019. Available from: <https://www.genokarta.ru/gene/APC> (In Russ.).
9. Zhang Y, Pu W, Bousquenaud M, Cattin S, Zaric J, Sun LK, et al. Emodin inhibits inflammation, carcinogenesis, and cancer progression in the AOM/DSS Model of Colitis-Associated Intestinal Tumorigenesis. *Front Oncol*. 2021;10:564674. doi: 10.3389/fonc.2020.564674
10. Herstad KMV, Moen AEF, Gaby JC, Moe L, Skancke E. Characterization of the fecal and mucosa-associated microbiota in dogs with colorectal epithelial tumors. *PLoS One*. 2018;13(5): e0198342. doi: 10.1371/journal.pone.0198342
11. Oliveira AR, Flecher MC, Horta RS, Souza MCC, Hardt I, Gonçalves ABB, et al. Tubulopapillary rectal adenocarcinoma in dog: clinical, surgical, pathological and immunophenotypical aspects: case report. *Arquivo Brasileiro de Medicina Veterinária e Zootecnia*. 2018;70:463–468. doi: 10.1590/1678-4162-9459
12. Noshirwani KC, Van Stolk RU, Rybicki LA, Beck GJ. Adenoma size and number are predictive of adenoma recurrence: implications for surveillance colonoscopy. *Gastrointestinal Endoscopy*. 2000;51(4–1):433–437. doi: 10.1016/S0016-5107(00)70444-5
13. Willard MD. Alimentary neoplasia in geriatric dogs and cats. *Veterinary Clinics: Small Animal Practice*. 2012;42(4):693–706. doi: 10.1016/j.cvsm.2012.04.006
14. Richardson MA, Thaiwong T, Kiupel M. Primary colorectal follicular lymphoma in 3 dogs. *Vet Pathol*. 2019;56(3):404–408. doi: 10.1177/0300985818823775
15. Seiler RJ. Colorectal polyps of the dog: a clinicopathologic study of 17 cases. *J Am Vet Med Assoc*. 1979;174(1):72–75.
16. Levine JS, Ahnen DJ. Adenomatous polyps of the colon. *New England Journal of Medicine*. 2006;355(24):2551–2557. doi: 10.1056/NEJMcp063038
17. Adamovich-Rippe KN, Mayhew PD, Marks SL, Selmic LE, Culp WT, Youello AM, et al. Colonoscopic and histologic features of rectal masses in dogs: 82 cases (1995–2012). *J Am Vet Med Assoc*. 2017;250(4):424–430. doi: 10.2460/javma.250.4.424
18. Wolff E, Van Vertloo L, Salisbury SK, Childress MO. Obturator-assisted prolapse for access to and sampling of colorectal masses in seven dogs. *J Am Anim Hosp Assoc*. 2020;56(3): e563–02. doi: 10.5326/JAAHA-MS-6961
19. Cantatore M, Jimeno Sandoval JC, Das S, Sesana A, Charlesworth T, Ryan T, et al. Submucosal resection via a transanal approach for treatment of epithelial rectal tumors — a multicenter study. *Vet Surg*. 2022;51(3):397–408. doi: 10.1111/vsu.13766
20. Dumont F, Mariani A, Elias D, Goéré D. Surgical strategy for low rectal cancers. *J Visc Surg*. 2015;152(1):23–31. doi: 10.1016/j.jviscsurg.2014.10.005
21. Danova NA, Robles-Emanuelli JC, Bjorling DE. Surgical excision of primary canine rectal tumors by an anal approach in twenty-three dogs. *Vet Surg*. 2006;35(4):337–340. doi: 10.1111/j.1532-950X.2006.00154.x
22. Morello E, Martano M, Squassino C, Iussich S, Caccamo R, Sammartano F, et al. Transanal pull-through rectal amputation for treatment of colorectal carcinoma in 11 dogs. *Vet Surg*. 2008;37(5):420–426. doi: 10.1111/j.1532-950X.2008.00404.x

23. Nucci DJ, Liptak JM, Selmic LE, Culp WT, Durant AM, Worley D, et al. Complications and outcomes following rectal pull-through surgery in dogs with rectal masses: 74 cases (2000–2013). *J Am Vet Med Assoc*. 2014;245(6):684–695. doi: 10.2460/javma.245.6.684
24. Güenaga KF, Lustosa SA, Saad SS, Saconato H, Matos D. Ileostomy or colostomy for temporary decompression of colorectal anastomosis. *Cochrane Database Syst Rev*. 2007; (1): CD004647. doi: 10.1002/14651858.CD004647.pub2
25. Cinti F, Pisani G. Temporary end-on colostomy as a treatment for anastomotic dehiscence after a transanal rectal pull-through procedure in a dog. *Vet Surg*. 2019;48(5):897–901. doi: 10.1111/vsu.13152
26. Falerno I, Collivignarelli F, Vignoli M, Paolini A, Tamburro R. The use of a vascularized pedicle jejunal graft as a treatment for anastomosis dehiscence after transanal pull-through, with a combined approach, in two dogs. *Clin Case Rep*. 2021;9(8): e04182. doi: 10.1002/ccr3.4182
27. Kumagai D, Shimada T, Yamate J, Ohashi F. Use of an incontinent end-on colostomy in a dog with annular rectal adenocarcinoma. *J Small Anim Pract*. 2003;44(8):363–366. doi: 10.1111/j.1748-5827.2003.tb00169.x
28. Hardie EM, Gilson SD. Use of colostomy to manage rectal disease in dogs. *Vet Surg*. 1997;26(4):270–274. doi: 10.1111/j.1532-950x.1997.tb01498.x
29. Bloemendaal ALA, Kraus R, Buchs NC, Hamdy FC, Hompes R, Cogswell L, et al. Double-barrelled wet colostomy formation after pelvic exenteration for locally advanced or recurrent rectal cancer. 2016;18(11): O427—O431 doi: 10.1111/codi.13512 <https://onlinelibrary.wiley.com/doi/full/10.1111/codi.13512>
30. Han J, Wang Z, Wei G, Zhai Z, Ma L, Yi B, et al. Application of modified purse-string closure in the wound following loop stoma reversal. *Chinese Journal of Gastrointestinal Surgery*. 2018;21(12):1403–1407. (In Chinese).
31. Samy A, Abdalla A, Rizk A. Evaluation of short-term loop colostomy in dogs using conventional and supporting subcutaneous silicone drain techniques. *J Adv Vet Anim Res*. 2020;7(4):685–691. doi: 10.5455/javar.2020.g468
32. Harish K. The loop stoma bridge — a new technique. *J Gastrointest Surg*. 2008;12(5):958–961. doi: 10.1007/s11605-007-0413-7
33. Franklyn J, Varghese G, Mittal R, Rebekah G, Jesudason MR, Perakath B. A prospective randomized controlled trial comparing early postoperative complications in patients undergoing loop colostomy with and without a stoma rod. *Colorectal Dis*. 2017;19(7):675–680. doi: 10.1111/codi.13600
34. Lieberman DA, Weiss DG, Harford WV, Ahnen DJ, Provenzale D, Sontag SJ, et al. Five-year colon surveillance after screening colonoscopy. *Gastroenterology*. 2007;133(4):1077–1085. doi: 10.1053/j.gastro.2007.07.006
35. Adegboyega PA, Ololade O, Saada J, Mifflin R, Di Mari JF, Powell DW. Subepithelial myofibroblasts express cyclooxygenase-2 in colorectal tubular adenomas. *Clin Cancer Res*. 2004;10(17):5870–5879. doi: 10.1158/1078-0432.CCR-0431-03
36. Peek RM. Prevention of colorectal cancer through the use of COX-2 selective inhibitors. *Cancer Chemother Pharmacol*. 2004;54(Suppl 1): S50—S56. doi: 10.1007/s00280-004-0887-x
37. Juan TK, Liu KC, Kuo CL, Yang MD, Chu YL, Yang JL, et al. Tetrandrine suppresses adhesion, migration and invasion of human colon cancer SW620 cells via inhibition of nuclear factor- $\kappa$ B, matrix metalloproteinase-2 and matrix metalloproteinase-9 signaling pathways. *Oncol Lett*. 2018;15(5):7716–7724. doi: 10.3892/ol.2018.8286
38. Punganuru SR, Madala HR, Mikelis CM, Dixit A, Arutla V, Srivenugopal KS. Conception, synthesis, and characterization of a rofecoxib-combretastatin hybrid drug with potent cyclooxygenase-2 (COX-2) inhibiting and microtubule disrupting activities in colon cancer cell culture and xenograft models. *Oncotarget*. 2018;9(40):26109–26129. doi: 10.18632/oncotarget.25450

#### Об авторах:

Назарова Анна Вениаминовна — кандидат ветеринарных наук, ассистент кафедры общей, частной и оперативной хирургии, Санкт-Петербургский государственный университет ветеринарной медицины, 196084, Российская Федерация, г. Санкт-Петербург, ул. Черниговская, д. 5; e-mail: anna.v.nazarova@mail.ru ORCID: 0000-0003-4726-6204 SPIN 8388–6880

Семенов Борис Степанович — доктор ветеринарных наук, профессор кафедры общей, частной и оперативной хирургии, Санкт-Петербургский государственный университет ветеринарной медицины, 196084, Российская Федерация, г. Санкт-Петербург, ул. Черниговская, д. 5; e-mail: bsstepana@rambler.ru ORCID: 0000-0003-0149-9360 SPIN 3640–3949

*Кузнецова Татьяна Шамильевна* — кандидат биологических наук, доцент кафедры генетических и репродуктивных биотехнологий, Санкт-Петербургский государственный университет ветеринарной медицины, 196084, Российская Федерация, г. Санкт-Петербург, ул. Черниговская, д. 5; e-mail: kuznett@yandex.ru  
ORCID: 0000-0002-8981-0696 SPIN 1240–5278

**About authors:**

*Nazarova Anna Veniaminovna* — Candidate of Veterinary Sciences, Assistant, Department of General, Private and Operative Surgery, Saint Petersburg State University of Veterinary Medicine, 5 Chernigovskaya st., St. Petersburg, 196084, Russian Federation; e-mail: anna.v.nazarova@mail.ru  
ORCID: 0000-0003-4726-6204 SPIN 8388–6880

*Semenov Boris Stepanovich* — Doctor of Veterinary Sciences, Professor, Department of General, Private and Operative Surgery, Saint Petersburg State University of Veterinary Medicine, 5 Chernigovskaya st., St. Petersburg, 196084, Russian Federation; e-mail: bsstepana@rambler.ru  
ORCID: 0000-0003-0149-9360 SPIN 3640–3949

*Kuznetsova Tatyana Shamilyevna* — Candidate of Biological Sciences, Associate Professor, Department of Genetic and Reproductive Biotechnologies, Saint Petersburg State University of Veterinary Medicine, 5 Chernigovskaya st., St. Petersburg, 196084, Russian Federation; e-mail: kuznett@yandex.ru  
ORCID: 0000-0002-8981-0696 SPIN 1240–5278